Exploraciones del esófago en el adulto

P Burtin
S Carpentier
J Dubin

Resumen. – Estos últimos años, los avances técnicos han permitido descubrir o mejorar nuevos métodos de exploración del esófago. El esófago es un órgano que se encuentra en la frontera de la otorrinolaringología y de la gastroenterología y numerosos síntomas pueden interesar a ambas especialidades. La realización de los exámenes complementarios ante un síntoma faringoesofágico depende de un buen conocimiento de las técnicas de examen disponibles y de sus indicaciones respectivas: esofagogastroscopia, tránsito baritado esofágico (TE), tomografía computarizada (TC), ecoendoscopia (EE) para los exámenes morfológicos, manometría, pHmetría y gammagrafía esofágica para las exploraciones funcionales.
Entre los grandes síndromes esofágicos que pueden interesar al especialista ORL, predominan dos: el cáncer de esófago, teniendo en cuenta su epidemiología, común con la del cáncer ORL, y el reflujo gastroesofágico (RGE) por los síntomas ORL que puede acarrear.

© 2000, Editions Scientifiques et Médicales Elsevier SAS, París. Todos los derechos reservados.

Exploraciones morfológicas

ESOFAGOGASTROSCOPIA

Aspectos técnicos

La esofagogastroscopia con tubo rígido, que conserva todo su interés en la exploración de la boca esofágica y para las maniobras instrumentales, ya no se practica actualmente en ambulatorio pues presenta el inconveniente de necesitar una anestesia general, lo que la priva del carácter ambulatorio del tubo flexible, mejor tolerado y más adaptado al paso a través de una eventual estenosis. El tubo flexible permite, por otro lado, efectuar una exploración exhaustiva de todo el tracto esofagogastroduodenal en menos de 10 minutos. Los aparatos utilizados son los fibroscopios, que utilizan haces de fibras de vidrio para conducir la luz y recoger la imagen, o bien los videoendoscopios, totalmente electrónicos, en los cuales las fibras son reemplazadas por un captor CCD situado en el extremo del endoscopio. Estos últimos suministran una imagen de mejor calidad y aseguran un rendimiento óptimo de la endoscopia.

Realización

El examen se efectúa con el enfermo en decúbito lateral izquierdo y no necesita, en principio, sedación particular. El aparato es introducido hasta el estómago bajo control visual y el esófago se estudia bajo insuflación moderada al retirar el aparato. La utilización de una pinza de biopsia a través del canal quirúrgico permite obtener sin riesgo biopsias de buena calidad de toda zona de coloración anómala o en relieve. Resulta posible, después de haber efectuado una exploración de rutina, realizar una coloración vital, ya sea con Lugol o con azul de toluidina para poner en evidencia una eventual displasia o también un carcinoma in situ, invisible al ojo. La coloración con Lugol se efectúa inyectando por la parte superior del esófago una solución de Lugol concentrada del 1 al 3 % que recubre toda la mucosa esofágica y se vuelve marrón después de la captación por las células cargadas de glucógeno en la mucosa normal; por el contrario, las zonas displásicas o cancerosas no toman color [40]. La coloración con azul de toluidina necesita más tiempo: lavado de la mucosa esofágica con ácido acético para eliminar el exceso de moco e inyección de azul de toluidina al 2 % que colorea exclusivamente las células neoplásicas [41].

El porcentaje de complicaciones de la endoscopia digestiva alta diagnóstica es bajo: 1 complicación en 500, responsable de un fallecimiento sobre 10 000 casos. La mayoría de las complicaciones se deben a un error técnico (perforación) o a la hipoxia frecuentemente observada durante el examen [4, 32]. El riesgo de transmisión de agentes infecciosos ha llevado a establecer recomendaciones específicas para la descontaminación de los endoscopios.

Las causas de fracaso del examen están representadas por factores técnicos, ya que las lesiones de la boca esofágica son difíciles de examinar sin una sedación profunda y justifican una endoscopia con tubo rígido, o bien por factores mórbidos, como las alteraciones motoras del esófago (megaesófago, esófago en cascanueces, etc.), en las cuales la ausencia de anomalía orgánica tranquiliza erróneamente al endoscopista.

Además de su aspecto diagnóstico, la endoscopia esofágica permite efectuar por medio del canal operador diversas maniobras endoscópicas: extracción de cuerpos extraños, esclerosis de várices esofágicas, dilataciones de estenosis péptica o neoplásica (por bujías de Savary), dilatación neumática de un megaesófago (acalasia), colocación de prótesis esofágicas, exéresis de pólipos. Estas técnicas no se estudiarán aquí.

Indicaciones y resultados

Las indicaciones del examen son amplias; todo síntoma gastroesofágico cualquiera que sea el terreno sobre el cual aparece: disfagia, dispepsia y pirosis en particular; también algunos síntomas ORL o extra ORL inexplicados: molestia faríngea, asma nocturna cuya relación con un RGE es posible. En estado normal, la mucosa esofágica tiene una coloración blanco rosácea y aparece levantada por el peristaltismo esofágico. La unión entre mucosa esofágica y mucosa gástrica es evidente dibujando un límite irregular (línea Z), situada a nivel del cardias. Cuando la línea Z está más alta, puede tratarse de una hernia hiatal, los pliegues gástricos desplazados en la hernia se frenan entonces justo sobre la línea Z; en cambio, cuando la línea Z está por encima de un canal esofágico sin pliegues gástricos, se trata de un endobraquiesófago, forma cicatrizal de la esofagitis péptica *(FT fig. 1)*.

Pascal Burtin : *Praticien hospitalier, service d'hépato-gastro-entérologie.*
Stéphane Carpentier : *Chef de clinique, service d'hépato-gastro-entérologie.*
Jacques Dubin : *Professeur des Universités. Praticien hospitalier, chef de service d'ORL.*
Centre hospitalier Universitaire d'Angers, 1, avenue de l'Hôtel-Dieu, 49033 Angers cedex 01.

De todas las anomalías encontradas deben hacerse biopsias, con la idea constante de descubrir un cáncer o por lo menos una displasia precancerosa.

En caso de detección sistemática, un cáncer superficial o una displasia toman un aspecto de placa roja, en mapa, que no cambia después de la coloración con Lugol [65] ni fija el azul de toluidina *(FT figs. 2, 3)*. En cambio, un cáncer se presenta como una sobreelevación que asocia en diferentes grados un aspecto vegetante, ulcerado e infiltrante *(FT fig. 4)* [6], pero este aspecto típico no exime de efectuar una coloración vital en razón de la multicentricidad del cáncer del esófago. El aspecto morfológico del tumor tendría la ventaja de ser predictivo del estado TNM [6] utilizando la clasificación endoscópica de la Sociedad Japonesa de Gastroenterología *(cuadro I)*.

Los tumores submucosos, principalmente los leiomiomas, se diferencian de los tumores epiteliales por estar recubiertos por una mucosa normal *(FT fig. 5)*. En este caso raramente es posible efectuar un diagnóstico histológico y su aspecto endoscópico no es patognomónico.

La esofagitis péptica que complica un RGE tiene un aspecto característico *(FT fig. 6)*.

Se distinguen 4 estadios según la clasificación de Savary y Miller *(cuadro II)* [56]. La esofagogastroscopia resulta fundamental en la exploración de un RGE para evaluar las consecuencias digestivas de este reflujo y para guiar el tratamiento médico.

Por último, las alteraciones motoras del esófago no tienen un aspecto específico *(FT fig. 7)*.

TRÁNSITO BARITADO ESOFÁGICO

La ingestión de bario permite obtener un molde de la luz esofágica y visualizar los signos indirectos de la enfermedad esofágica.

***Cuadro I. – Clasificación endoscópica del cáncer de esófago* [27].**

Formas superficiales	Formas avanzadas
I Vegetante	I Vegetante
II Plana a: levantada	II Ulcerada, localizada
b: plana	III Ulceroinfiltrante
c: deprimida	IV Infiltrante difusa
III Deprimida	V No clasificada

***Cuadro II. – Esofagitis péptica, clasificación endoscópica de Savary y Miller* [56].**

Estadios	Aspecto endoscópico
I	Erosiones aisladas o eritema
II	Erosiones confluyentes no circunferenciales
III	Erosiones circunferenciales no estenosantes
IV	Úlcera y/o estenosis y/o endobraquiesófago

A pesar de la utilización de la técnica del doble contraste, de las incidencias múltiples, de una hipotonía medicamentosa y de la fluoroscopia, este examen permite dignosticar un tumor superficial mucho después de la endoscopia y no permite que se tomen muestras histológicas *(fig. 1)* [35, 54]. Es útil para determinar la extensión en altura de un tumor y apreciar la evolución después de tratamiento no quirúrgico. Algunas clasificaciones japonesas de las imágenes encontradas permitirían distinguir los tumores superficiales de los tumores avanzados [27].

Su sensibilidad es mejor que la de la endoscopia para el diagnóstico del megaesófago *(fig. 2)*, eventualmente asociado a las pruebas dinámicas [16]. No obstante, no existe paralelismo entre la intensidad de los signos radiográficos y la gravedad de la

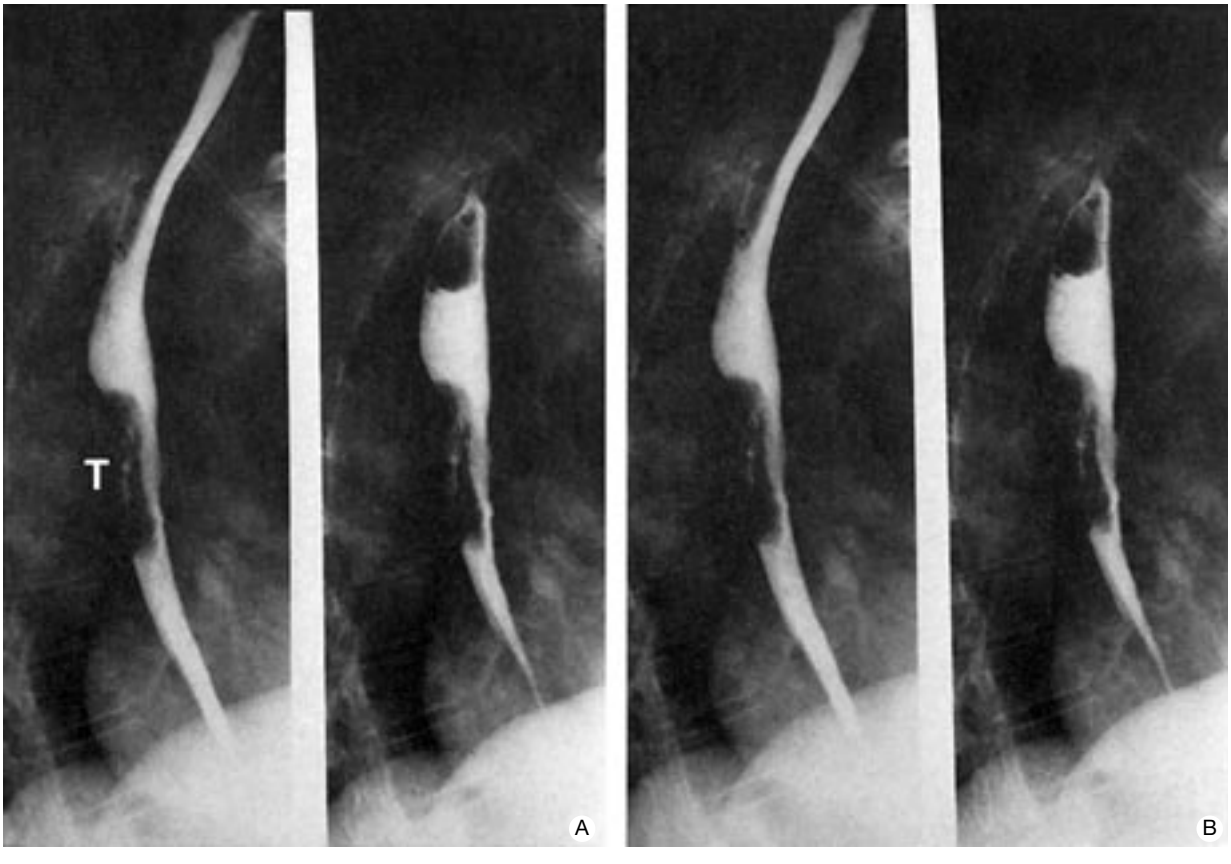

1 *Cáncer vegetante del tercio medio del esófago (T) (tránsito baritado del esófago).*

enfermedad [39]. Permite también detectar una eventual hernia hiatal de la misma manera que la endoscopia; por el contrario, las maniobras efectuadas para investigar un RGE son de interés limitado debido a su carácter no fisiológico y al valor de la pH-metría en esta indicación. Por otra parte, este examen no permite localizar el esfínter inferior del esófago y distinguir una hernia hiatal de un pequeño endobraquiesófago [13].

La ausencia de especificidad de la mayoría de los signos y la imposibilidad de realizar muestras histológicas hacen que el tránsito esofágico no tenga más que un interés limitado desde el punto de vista diagnóstico, fuera de las alteraciones funcionales del esófago, pero permite obtener una iconografía reproducible [50].

ECOENDOSCOPIA

La EE es una técnica de utilización reciente en hepatogastroenterología cuyo aporte es capital en endoscopia pues permite, obtener imágenes del esófago de una resolución excepcional, de aproximadamente un milímetro, accediendo directamente al contacto de las lesiones y utilizando sondas de frecuencia alta [34]. Las imágenes obtenidas son similares a las obtenidas en TC, pero sus límites están representados por los órganos mediastinales aéreos que forman una barrera acústica impidiendo el paso de los ultrasonidos (bronquios, tráquea, pulmones).

Aspectos técnicos

El aparato es un endoscopio estándar de 11 mm de diámetro en cuyo extremo ha sido fijado un transductor de 7 a 12 MHz de frecuencia (se recuerda que las sondas de ecografía externa son de 3 a 5 MHz) *(fig. 3)*. El examen necesita una sedación un poco más profunda que la endoscopia estándar y se realiza en las mismas condiciones en 5 a 10 minutos. Varias medidas son posibles y la grabación en vídeo permite comparar los exámenes entre dos tratamientos. Algunos ecoendoscopios son especialmente estudiados para efectuar una punción citológica transesofágica de una lesión mediastinal [23].

Indicaciones

Su indicación principal es el estudio de los tumores del esófago y del mediastino. La EE permite así realizar una clasificación de los tumores según el sistema TNM en el plano locorregional y contribuir a la decisión terapéutica del cáncer de esófago; es complementaria de la TC puesto que no permite investigar las metástasis pulmonares o hepáticas [71].

La primera estructura estudiada en EE es la pared esofágica, moldeada sobre el balón. Presenta cinco capas ecográficas alternativamente hiper e hipoecogénicas cuya correspondencia anatómica se conoce bien [34]. Del centro hacia la periferia, la capa 1 corresponde a la mucosa, las capas 2 y 3 a la submucosa, la capa 4 (hipoecogénica) a la muscular propia y la capa 5 a la adventicia y a la interfaz grasa/adventicia. Las estructuras ganglionares visibles en EE son de localización pericardial, paraesofágica inferior, subcarinal y paratraqueal superior e inferior.

Resultados

Clásicamente, el cáncer de esófago se presenta como un engrosamiento localizado hipoecogénico en la pared esofágica. Un tumor superficial forma generalmente una «media luna» localizada en la 2ª capa sin ruptura de la 3ª capa *(fig. 4)*. La desaparición de la 3ª capa es un signo evocador de un tumor T2 que invade la muscular propia. Cuando la 5ª capa está rota, se trata de un tumor T3 *(fig. 5)*. El estudio de los ganglios se basa generalmente en su tamaño y su ecogenicidad. De una manera general, se considera que son metastásicos cuando miden más de 5 mm y son hipoecogénicos, redondeados, no deformables y bien delimitados [24, 42, 66].

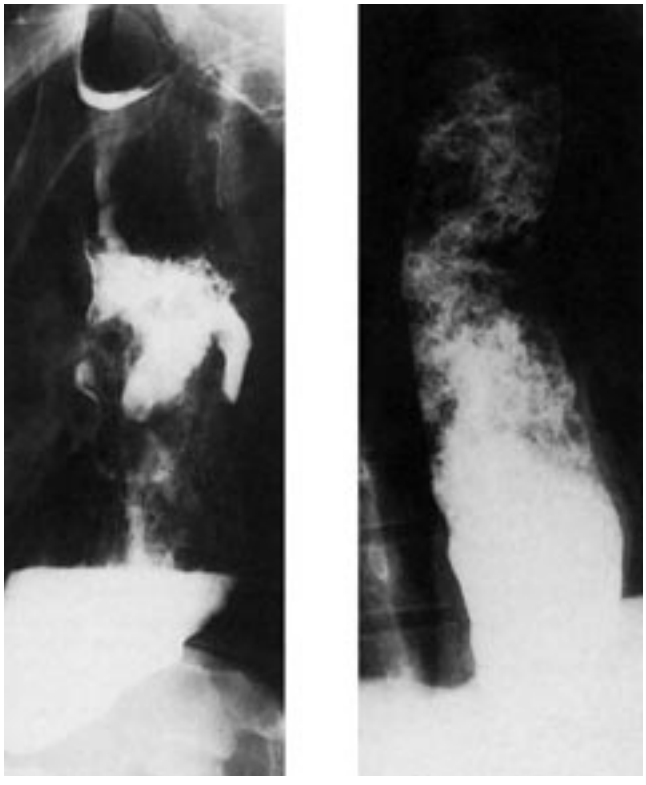

2 *Dilatación esofágica en relación con un megaesófago idiopático o acalasia (tránsito baritado).*

3 *Extremo del ecoendoscopio. El transductor ha sido añadido al extremo de un endoscopio estándar.*

La concordancia exacta para los 4 estadios T según la UICC (Unión Internacional contra el Cáncer) varía del 59 al 93 % según los estudios y es seguramente más cercana al 80-90 % [42, 46, 51, 64, 66] *(cuadro III)*. La eficacia diagnóstica de la EE para el estado ganglionar es menor que para la extensión en la pared pues la precisión diagnóstica varía según los estudios del 64 al 97 % [42, 46, 53, 66, 75] *(cuadro IV)*.

En 3 estudios, los resultados de la TC, comparados con los de la EE, son menos interesantes para la extensión en la pared y los ganglios mediastinales pues la TC no permite distinguir un tumor T1 de un tumor T2, tiene una sensibilidad moderada para la extensión a los órganos adyacentes [71] y una sensibilidad baja para los ganglios mediastinales de tamaño inferior a un centímetro [67].

Un estudio reciente [3] ha mostrado que el valor diagnóstico de la EE es bueno para el diagnóstico de tumores de estadio I a III según el sistema TNM y luego, el examen que permite mejor el diagnóstico de los estadios IV en el escáner *(cuadro V)*. La asociación de ambas técnicas permite alcanzar el diagnóstico correcto en el 86 % de los casos.

La EE resulta así cada vez más irremplazable para el estudio del cáncer de esófago; algunos proponen no tratar más de manera quirúrgica los cánceres que invaden la grasa medias-

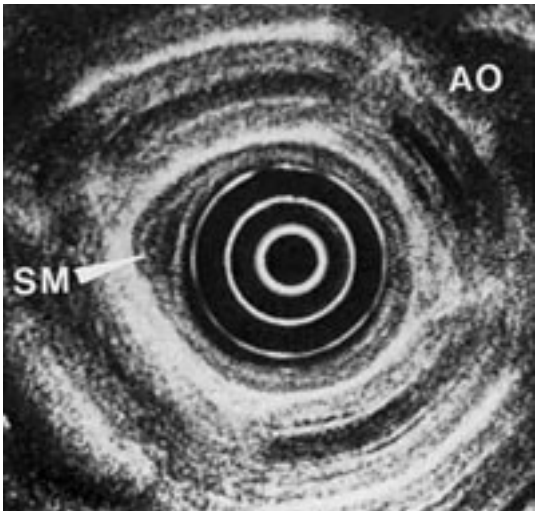

4 *Pequeño cáncer T1 del esófago en ecoendoscopia, que no rompe la capa submucosa (SM) que lo circunscribe a la periferia (AO: aorta).*

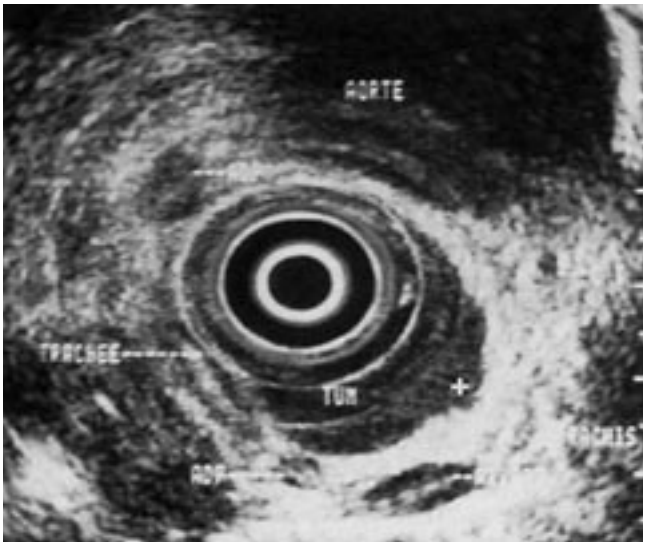

5 *Tumor (TUM) del tercio superior del esófago que comienza a invadir la grasa mediastínica (+). Dos ganglios metastásicos son visibles al mismo nivel (ADP).*

tinal (T3 o más), independientemente de la existencia de ganglios [61].

Algunos autores han propuesto la ecoendoscopia para la exploración de las alteraciones motoras del esófago y distinguen las anomalías motoras primitivas, puramente funcionales, de las anomalías secundarias a un tumor adyacente [76]. Otros autores han subrayado el papel de la EE para el diagnóstico topográfico y diferencial de los tumores submucosos [1, 62].

TOMOGRAFÍA COMPUTARIZADA

El examen realiza cortes escalonados seriados del mediastino hasta la región celíaca de 8 a 10 mm de grosor con ingestión de bario si es necesario.

De la misma manera que la ecoendoscopia, la TC interviene en el estudio de extensión del cáncer de esófago visualizando el tumor como un engrosamiento de la pared esofágica, pero no permite distinguir la extensión en la pared tan fácilmente como con la EE *(fig. 6)*, salvo tal vez por la extensión a los órganos adyacentes [71], lo que explica que muchos utilizan este examen sólo para apreciar las posibilidades de

Cuadro III. – Valor diagnóstico de la ecoendoscopia para el examen de extensión local del cáncer de esófago.

Autores	n	Precisión diagnóstica (%)
Sugimachi [64]	33	90
Rosh [53]	31	84
Tio [66]	104	93
Palazzo [46]	28	93
Ziegler [75]	37	89
Murata [42]	78	85
Rice [51]	22	59

Cuadro IV. – Resultados de la ecoendoscopia para la evaluación ganglionar.

	Precisión diagnóstica (%)	Sensibilidad (%)	Especificidad (%)
Rosch [53]	68	89	42
Ziegler [75]	68	64	75
Palazzo [46]	94	71	99
Tio [66]	81	95	50
Murata [42]	89	87	90

Cuadro V. – Precisiones diagnósticas respectivas de la ecoendoscopia y de la TC según el estadio TNM (%> (según Botet et al [3]).

Estadios	EE solamente	TC solamente	EE + TC
I/II	70	56	78
II	95	56	94
IV	25	75	81
Total	60	64	86

resección. Los criterios de Picus [47] son los más utilizados para juzgar una extensión a la aorta *(fig. 7)*, pero su fiabilidad no es total. Por otro lado, la invasión del árbol traqueobronquial, en principio, se explora mejor mediante broncoscopia. Sus resultados para la extensión ganglionar son inferiores a los de la EE por varias razones: movimientos cardiorrespiratorios, ausencia de semiología específica de las imágenes, mala sensibilidad para los ganglios de tamaño inferior a un centímetro *(fig. 8)*. No obstante, los datos proporcionados por la TC complementan a los de la EE, en particular cuando el endoscopio no puede avanzar a través del tumor [71]. Permite también investigar las metástasis hepáticas y pulmonares [50], lo que permite disminuir los exámenes antes de efectuar la elección terapéutica.

Varias clasificaciones tomográficas del cáncer de esófago han sido descritas (Moss) pero una de las más utilizadas es la de Wurtz *(cuadro VI)* [74].

El diagnóstico por resonancia magnética (RM) no aporta, actualmente, más información que la TC [34, 48, 50].

Exploraciones funcionales esofágicas

Representadas por la manometría, la pH-metría y la gammagrafía, son los exámenes de segunda intención que permiten, después del examen clínico y la exploración endoscópica, obtener informaciones de orden diagnóstico y pronóstico. Son igualmente útiles en el seguimiento terapéutico, en particular en el RGE cuya prevalencia en la población está

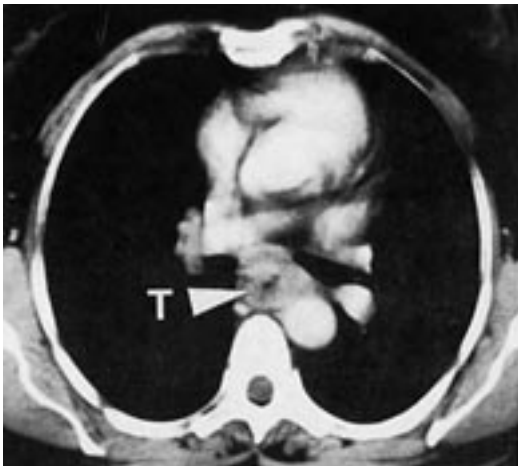

6 *Pequeño tumor T2 del esófago (TC) que mide 30 mm de diámetro (T = tumor).*

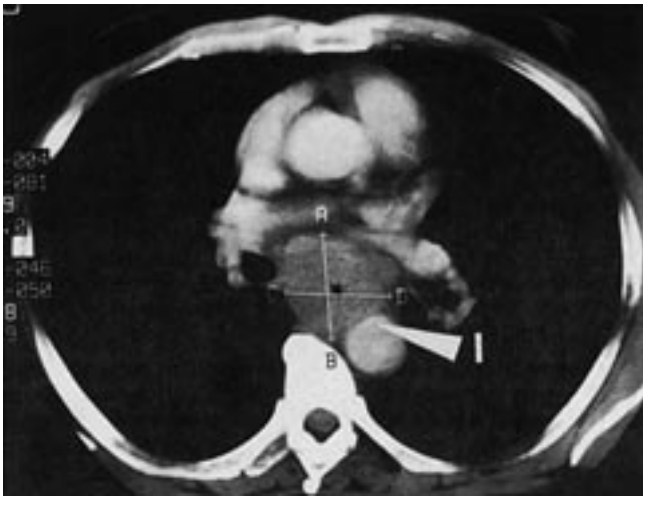

7 *Voluminoso tumor del esófago que invade (I) la cara anterior de la aorta.*

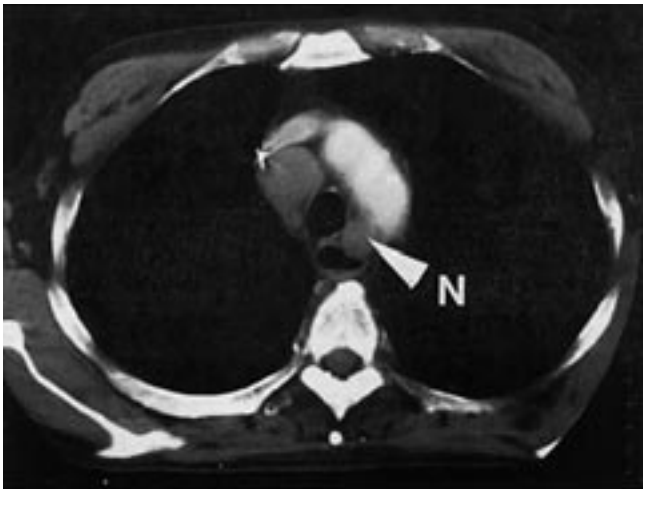

8 *Adenopatía laterotraqueal (N) de 15 mm de diámetro que acompaña un cáncer del esófago (no visible en este plano de corte).*

cerca del 10 % y que puede manifestarse únicamente por síntomas y lesiones ORL diversos y atípicos (laringitis, faringitis crónica, tos crónica, etc.).

Estas técnicas serán sucesivamente descritas en cuanto a sus principios y su técnica y luego desde el punto de vista práctico; seguidamente se abordarán las manifestaciones ORL del RGE.

MANOMETRÍA

Consiste en medir indirectamente la actividad motriz del esófago por el registro de las variaciones de presiones intraluminales. La técnica manométrica de los catéteres perfundidos es la más frecuentemente utilizada y se desarrolló hace aproximadamente quince años [20]. Su interés en el diagnóstico de las alteraciones motoras esofágicas primarias o secundarias es primordial aunque sus indicaciones en la práctica clínica corriente son discutibles [26].

Características técnicas

Es necesario utilizar un sistema de baja distensibilidad para restituir lo mejor posible la presión registrada en el extremo distal del catéter; debe utilizarse un catéter no dilatable, que no permite, en toda su longitud, la pérdida de presión debida a las variaciones de calibre (ley de Laplace).

Este sistema asocia: una sonda esofágica compuesta de la unión de varios catéteres ciegos cuya abertura distal es lateralizada y cuyo extremo extraesofágico está conectado a un captor de presión. Los orificios distales están distribuidos cada 5 cm a partir del extremo distal de la sonda y orientados cada 120° sobre la circunferencia de la sonda, lo que permite medir los fenómenos dinámicos sobre el conjunto de la circunferencia esofágica y a niveles diferentes (por ejemplo, estudio de la propagación de una onda de contracción esofágica inducida por una deglución *(fig. 9)*; los captadores de presión transmiten las presiones a una grabadora o a un microordinador: un sistema de perfusión hidráulica (de agua destilada sin gas) de flujo permanente bajo una fuerte presión gaseosa, y un detector faríngeo de deglución.

Existen otros tipos de sonda, provistas de captadores de presión intraluminales, que suministran generalmente los valores más elevados y que permiten evitar los inconvenientes de la perfusión hidráulica pero que no resuelven los problemas vinculados a la duración del registro (30 minutos generalmente) o vinculados a la asimetría radial del esfínter inferior del esófago (EIE) [26]. Dent et al desarrollaron una sonda con manguito que permite estudiar durante varias horas tanto el esfínter superior (ESE) como el EIE y diagnosticar las relajaciones inapropiadas del EIE no inducidas por una deglución en algunas formas de RGE [15].

Realización del examen

La manometría esofágica se practica en un paciente que ha hecho ayuno por lo menos durante 8 horas y que ha interrumpido, si es posible desde hace varios días, todo tratamiento que influya en el tono o la relajación de la fibra muscular lisa. La sonda se coloca por vía nasal con el paciente sentado. Se introduce hasta que todos los orificios distales estén en el estómago y, después de un período de reposo de 3 a 5 minutos, comienza el registro con el paciente en decúbito lateral izquierdo. La primera medida es la determinación de la presión gástrica espiratoria (PGE) que servirá de referencia para la medida del EIE y para determinar la presión basal del cuerpo del esófago. La sonda se retira a continuación progresivamente hasta que aparecen variaciones de presión más amplias durante la inspiración que representan los movimientos de los pilares del diafragma *(fig. 10)*.

Luego, se determina la presión de reposo del EIE así como su relajación después de una deglución. Habitualmente, el paciente efectúa una deglución cada vez que la sonda se retira 1 cm. Se trata muy a menudo de degluciones llamadas

Cuadro VI. – Clasificación tomográfica del cáncer del esófago (según Wurtz [74]).

T1	Masa < 10 mm de diámetro
T2	Masa de 10 a 20 mm
T3	Masa de más de 20 mm a: sin invasión mediastínica b: con invasión mediastínica
N0	No ganglios visibles
N1	Adenopatía vecina
N2	Más de una adenopatía vecina
N3	Adenopatías regionales múltiples
M0	No metástasis
M1	Metástasis distantes o adenopatías abdominales o cervicales

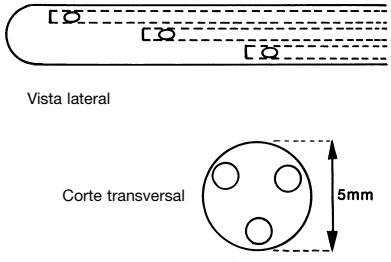

9 *Sonda de manometría esofágica (extremo distal).*

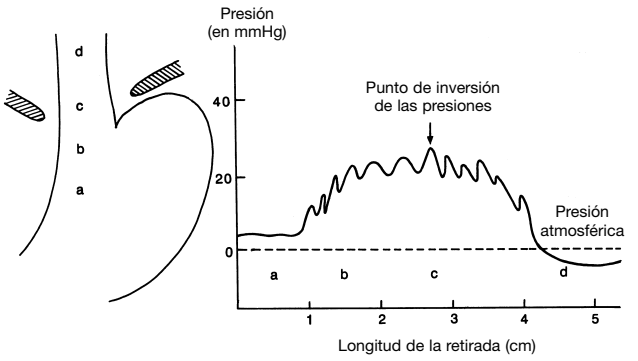

10 *Medida de la presión del esfínter inferior del esófago. La presión está medida en modo continuo del estómago hacia el esófago.*
a. Sonda en el estómago
b. Paso de los pilares diafragmáticos
c. En el EIE
d. En el cuerpo del esófago.
El punto de inversión de las presiones corresponde al paso de la sonda a través del orificio diafragmático y sus variaciones según movimientos respiratorios.

«húmedas» de 5 ml de agua, diferentes de las degluciones secas o de las degluciones sólidas [33]. El detector faríngeo de deglución permite detectar las degluciones secas, que pasan desapercibidas durante el registro. Sucesivamente son estudiadas la presión de reposo de la vertiente abdominal del EIE y su longitud, más arriba del punto de inversión de las presiones (PIP) que marca el principio de la vertiente torácica supradiafragmática del EIE donde se mide igualmente la presión y la longitud *(fig. 10)*. El paso de la vertiente torácica del EIE en el cuerpo del esófago está marcado por caídas de la presión basal que se traducen por la desaparición del trazado en meseta y por una estabilización de la presión, a un nivel normalmente inferior a la presión intragástrica *(fig. 10)*. Existe otra técnica de exploración del EIE y de los 10 últimos centímetros del esófago que consiste en dejar la sonda in situ, el catéter más distal está a la altura del EIE y los 2 catéteres superiores están respectivamente a 5 y 10 cm del EIE en el cuerpo del esófago; se pide al paciente que efectúe 10 degluciones húmedas espaciadas por lo menos de 20 segundos [69].

A nivel del cuerpo del esófago se estudia la motricidad espontánea y las ondas de contracturas esofágicas inducidas por las degluciones secas, líquidas y a veces sólidas, determinando, para cada una de ellas, su altura (amplitud), su anchura (duración) y su aspecto (monofásica, bifásica, trifásica o polifásica). Cuando por lo menos 2 orificios distales de la sonda se sitúan en el cuerpo del esófago, se puede estudiar la propagación de las ondas de contracción y su velocidad de propagación.

El trazado puede ser parasitado en el momento en que se pasa la zona esofágica contigua al cayado de la aorta donde existe frecuentemente una elevación de la presión basal y ondas polifásicas o repetitivas: estas anomalías se graban a menudo únicamente sobre una, incluso dos vías del trazado y no tienen carácter patológico. La amplitud y la duración de las ondas de contracción son decrecientes del EIE al ESE.

El ESE se localiza como una zona de hiperpresión con elevación de la línea de base sobre el trazado y presenta una frecuencia aumentada de las variaciones basales de la presión y fenómenos motores muy rápidos durante la deglución. Su estudio con catéteres débilmente distensibles, de perfusión hidráulica de flujo continuo, no es perfecto ya que este tipo de sonda graba sólo las variaciones de presión con una frecuencia máxima de 5 Hz [19]. Además, la perfusión continua puede ser mal tolerada (acceso de tos) y la amplitud de los movimientos de las estructuras anatómicas del ESE durante las degluciones expone a la migración del extremo distal del catéter y a una caída brutal de presión haciendo creer sin razón en un relajamiento esfinteriano. La sonda con manguito poco sensible al desplazamiento sería preferible; lo ideal es la utilización de transductores intraluminales con indicador de esfuerzo, acoplados a un registro de la actividad eléctrica del músculo estriado por electrodos bipolares o monopolares, pero esta técnica es actualmente experimental. Se calcula la presión basal del ESE con respecto a la presión atmosférica (que es igual a la presión faríngea), la relajación breve, amplia y rápida durante la deglución y la sincronización con las contracturas faríngeas.

La duración media de un registro manométrico esofágico varía de 20 a 30 minutos.

■ *Resultados*

Sólo se mencionarán en este capítulo los resultados obtenidos en el transcurso de una manometría cinética que utiliza una sonda de varios catéteres perfundidos [20] *(fig. 11)*.

En la faringe, en reposo, la presión faríngea es igual a la presión atmosférica. Durante la deglución, la contracción de la faringe conduce a un aumento rápido y breve de la presión faríngea. Más abajo, el ESE corresponde a una zona de alta presión intraluminal de una altura de 2 a 4 cm. Está constituido esencialmente por el músculo cricofaríngeo y también el constrictor inferior de la faringe por sus fibras oblicuas ascendentes. Durante la deglución, existe una caída rápida y breve (1 a 2 segundos) del tono basal del ESE (30 a 60 cm de agua). La presión sube muy rápidamente después de la deglución y alcanza transitoria y brevemente valores a veces dobles a la presión de reposo limitando así el reflujo del contenido esofágico hacia la faringe. En el cuerpo del esófago, en reposo, la presión esofágica es negativa y sigue las variaciones de presión intratorácica (2 a 8 cm de agua). Durante la deglución, se observa la aparición de ondas de contracción esofágica generalmente primarias, es decir, que nacen inmediatamente después del ESE al final de una deglución. Se

trata de una onda positiva, monofásica, a veces bifásica, cuya duración y amplitud aumentan hasta la ampolla epifrénica. La onda se propaga a la velocidad media de 3 cm/s y sus características varían según la naturaleza de los alimentos, su tamaño, su temperatura y también su hidratación [19]. Se pueden grabar las ondas llamadas secundarias, provocadas únicamente por la distensión del esófago o por la presencia de un reflujo ácido. Generalmente, siguen a las ondas primarias, tienen el mismo aspecto y contribuyen a mejorar el vaciado esofágico. La utilización, durante las manometrías, de un detector faríngeo de deglución permite diferenciarlas de las ondas primarias. Por último, existen las ondas terciarias, no propulsivas a menudo repetitivas, espontáneas, cuya frecuencia aumenta con la edad y que no tienen carácter patológico pues son a menudo de baja amplitud [52]. En el RGE, existen anomalías no específicas del peristaltismo primario ausencia de ondas desencadenadas por las degluciones, ondas de baja amplitud, disminución de la velocidad de propagación, presencia de ondas peristálticas, espontáneas y repetitivas [30].

A nivel del EIE, la presión de reposo es elevada, varía de 15 a 35 cm de agua, muy superior a la presión gástrica, durante 3 a 5 cm de altura. El descubrimiento del EIE en manometría se hace durante el registro continuo, mientras se retira la sonda inicialmente introducida en el estómago *(fig. 10)*. El 70 al 80 % de la zona de hiperpresión que corresponde al EIE se sitúa más arriba del PIP y corresponde a la porción abdominal del EIE que condiciona en gran parte la continencia del cardias (prevención del RGE). Durante la deglución, 1 a 2 segundos después del relajamiento del ESE, se observa la relajación del EIE, que dura de 5 a 8 segundos y que normalmente conduce a una disminución de 90 % de la presión basal *(fig. 12)*.

En el estómago la presión gástrica es superior a la presión atmosférica. La presión al final de la espiración espontánea (o PGE) constituye la referencia para la medida de la presión del EIE.

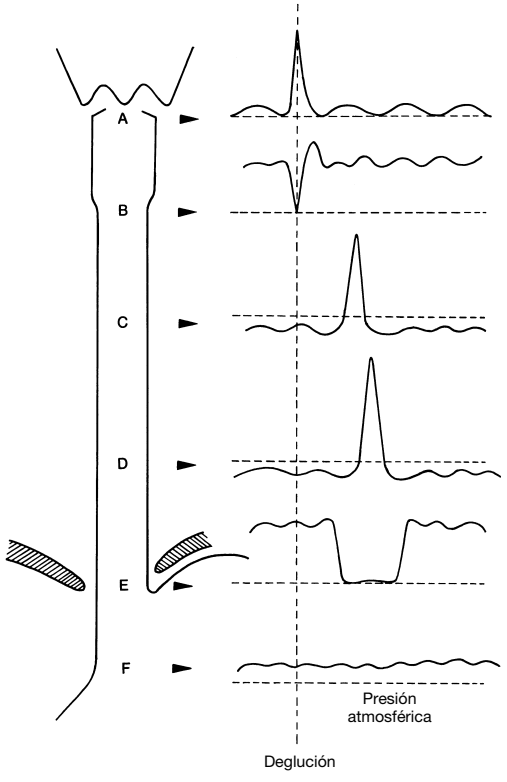

11 *Diagrama teórico que indica las presiones faringoesofágicas normales en reposo y después de una deglución.*
A. Faringe
B. Esfínter superior del esófago
C, D. Cuerpo del esófago
E. Esfínter inferior del esófago
F. Estómago.

Conclusión

La manometría esofágica es una técnica delicada de registro de la cinética esofágica. Es sensible para la detección de las alteraciones motoras esofágicas, su especificidad debería ser mejorada por la utilización de las sondas con transductores intraluminales con indicador de esfuerzo; su utilización es actualmente limitada por su coste. Esta técnica resulta interesante tanto desde el punto de vista diagnóstico como terapéutico, pues permite guiar y también controlar la eficacia de las terapéuticas antirreflujo. En el RGE, puede también tener un papel pronóstico en cuanto a la evolución de la enfermedad en el transcurso del tratamiento.

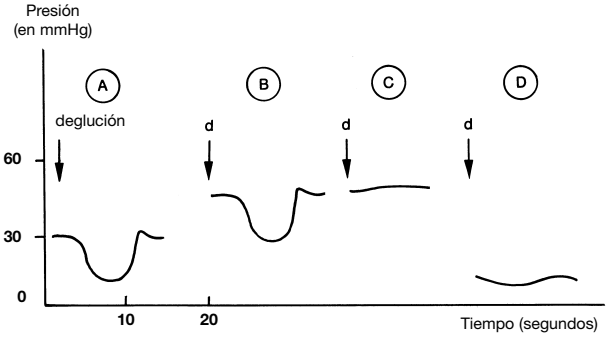

12 *Registros manométricos del esfínter inferior del esófago en reposo y después de una deglución.*
A. Trazado normal: la presión de reposo es de 15 a 35 cm de agua: la deglución conduce a una relajación que se traduce por una disminución del 90 % de la presión basal.
B. La presión de reposo es superior a la normal, la relajación provocada por la deglución es incompleta: esto se observa en algunas formas de acalasia o en las trastornos motores secundarios (seudoobstrucción intestinal crónica idiopática).
C. La presión de reposo es superior a la normal, la relajación está completamente ausente; estas anomalías son características de la acalasia.
D. La presión de reposo del esfínter es inferior a la normal, esta anomalía se observa frecuentemente en la localización esofágica de la esclerodermia.

PH-METRÍA ESOFÁGICA

El principio de la pH-metría es medir el coeficiente de acidez (pH < 7) y de alcalinidad (pH > 7) de una sustancia. Se trata de una medida potenciométrica que sólo puede realizarse si el potencial de un electrodo de medida se determina con respecto al de un electrodo de referencia [7, 8, 19].

Material [5]

Aparato de registro

Permite grabar las informaciones y restituirlas al final del examen. La gama Synectics es utilizada en algunos países. El Digitrapper MKII Gold es un aparato con memoria estática y un marcador de eventos que permite reconocer un síntoma en el registro continuo del pH y seguidamente estudiar la correlación entre los eventos sintomáticos registrados y la existencia de una variación del pH intraesofágico. El aparato permite la utilización de 2 tipos de sonda: vidrio o antimonio. Otros aparatos están disponibles: MIC: gastrograf Mack III, Cama: pH-metría 2089, Odam pHLD24, LTI-GIMED SA: pH-metría 60.

Electrodos

Suelen utilizarse dos tipos de sonda; un tercero, más reciente, está reservado a algunos servicios especializados en exploraciones funcionales digestivas.

— Los electrodos de vidrio: su capa superficial, hidratada, reacciona con los iones H^+ originando un potencial sobre la membrana del vidrio. Suele combinarse con un electrodo de referencia interno: el electrodo de referencia cutáneo no es necesario, lo que limita las perturbaciones parasitarias del trazado.

Sus inconvenientes estriban en su fragilidad, su menor tolerancia (diámetro mayor) y su precio muy superior al de los electrodos metálicos [22].

En cambio, permiten una medición más precisa (linealidad entre pH 0 y pH 10), un tiempo de respuesta rápido, la supresión del electrodo de referencia y una duración acrecentada en caso de utilización cuidadosa (150 a 200 utilizaciones).

— Los electrodos de antimonio necesitan que se utilice un electrodo de referencia de plata externo situado en la cavidad bucal o muy a menudo en contacto con la piel por medio de una pasta conductora.

Tienen la ventaja de tener un mínimo coste y un diámetro más pequeño; sus inconvenientes están vinculados a su sensibilidad a todos los potenciales de oxidación, una función no lineal, un tiempo de respuesta mayor que el de los electrodos de vidrio, su gran sensibilidad a las variaciones de temperatura; están sujetos a la corrosión, que altera sus características y disminuye su duración (10 a 20 exámenes de 24 h) y necesitan la utilización de tampones específicos para su calibración que debe ser muy minuciosa.

— La cápsula radiotelemática utiliza un emisor que se fija a la nariz con un hilo y una antena receptora que se fija a la cintura. Es costosa pero tiene la ventaja de no requerir sonda intraesofágica. Debe evaluarse aún si es reproducible y su utilización es actualmente muy limitada.

Técnicas y condiciones de realización

Previamente se debe calibrar el electrodo en soluciones de pH conocido (pH 1 y pH 7).

En un paciente en ayunas que ha interrumpido todo tratamiento antisecretorio o procinético se coloca el electrodo por vía nasal tras anestesia de la ventana de la nariz (lidocaína) hasta el estómago cuyo pH es 1 aproximadamente. El electrodo se pone 5 cm por encima del EIE en el adulto, 3 cm en el niño, localizado por una manometría previa o muy a menudo como la zona en la que el pH se eleva por lo menos por encima de 4,8.

Duración del examen

Pueden realizarse varios tipos de registro.

— PH-metría inmediata periendoscópica: ya no se utiliza.

— PH-metría breve o prueba de Tuttle y Grossmann [68] *standard acid reflux test*: se trata de un registro del pH esofágico durante 15 a 30 minutos en un paciente en ayunas; se realizan durante el examen diferentes maniobras de provocación (tos, respiración amplia, maniobra de Valsalva, cambios de posición, etc.): la prueba se sensibiliza con la instilación de ácido clorhídrico decimolar en el estómago (300 ml/1,73 m^2 de superficie corporal). Es positivo cuando se constatan por lo menos 2 disminuciones del pH por debajo de 4. Esta prueba ha dejado de utilizarse por realizarse en condiciones no fisiológicas por la disminución de la presión del EIE inducida por la acidificación antral, por no poder distinguir entre reflujo ácido y reflujo alcalino y sobre todo por su falta de especificidad (variación de 0,53 a 1) [14].

— PH-metría posprandial de 3 horas [21]: propuesta por Galmiche et al a comienzos de la década de los ochenta, consiste en medir el pH esofágico durante las 3 horas que siguen a la ingestión de una comida estandarizada (100 g de jamón, 2 huevos al plato, el zumo de 2 naranjas, 2 tostadas untadas de mantequilla, café azucarado). El registro se efectúa en posición sentada, durante la primera y tercera hora, y en decúbito durante la segunda hora. Los resultados se expresan con el cálculo de la escala de Kaye que tiene en cuenta la duración y la amplitud de las disminuciones de pH. Normalmente, esta escala es inferior a 90, lo que corresponde al reflujo fisiológico gastroesofágico posprandial. La ventaja de esta técnica es que no necesita hospitalización, a diferencia de la pH-metría de 24 horas: en cambio, no detecta los reflujos nocturnos.

— PH-metría de 24 horas: es el método de referencia [15] y puede realizarse en hospitalización o en ambulatorio [22]. Su sensibilidad y su especificidad determinadas en pacientes con un RGE típico están comprendidas entre el 90 y el 100 % [19]: se utilizan 4 criterios principales para el análisis del registro durante una hospitalización: número de episodios de reflujo durante más de 5 min (N < 3), el porcentaje de tiempo transcurrido con pH inferior a 4 (N < 4,2 %), el número total de episodios de reflujo (N < 50) y la duración del reflujo más largo con pH < 4 (N < 9,2 min) (escala de Demeester) [29].

Durante una pH-metría prolongada ambulatoria, los valores umbrales son más elevados (% tiempo donde pH < 4 en período de pie [N < 10,5 %], % de tiempo donde pH < 4 en decúbito [N < 6 %]) [58]. Aunque ésta sea más sensible que la pH-metría en hospitalización, el registro prolongado del pH en ambulatorio tiene un inconveniente: su baja reproducibilidad [22].

Indicaciones

En las formas típicas de RGE, la pH-metría es sobre todo útil para evaluar la eficacia terapéutica y permite adaptar mejor las dosis y las tomas medicamentosas durante el período nictemeral.

En caso de manifestaciones atípicas del RGE, permite confirmar el diagnóstico de reflujo: faringitis, laringitis, rinofaringitis, traqueítis, asma, dolores torácicos atípicos.

Conclusión

La pH-metría es la técnica diagnóstica y pronóstica más fiable del RGE y su reproducibilidad es excelente si se dispone de un registro prolongado.

GAMMAGRAFÍA

Propuesta en 1976 por Fisher [18], esta técnica consiste en administrar sulfocoloides marcados con ^{99m}TC (0,5 a 1 mCi) incorporados en 15 ml de agua o de zumo de naranja a cuya deglución sigue un lavado de esófago administrando 300 ml de agua no marcada. A continuación se coloca al enfermo ante una gammacámara conectada a un calculador. La duración total del registro varía de 20 a 50 minutos. Se pueden realizar maniobras de provocación como durante la pH-metría breve. Se calcula un índice de reflujo lo que permite una evaluación semicuantitativa del RGE que se manifiesta por una actividad esofágica prolongada. Se puede determinar igualmente la curva de decrecimiento de la actividad gástrica que explora el vaciado gástrico.

La sensibilidad de la gammagrafía en el diagnóstico de RGE es inferior a la de la pH-metría [31], su especificidad es en promedio del 87 %.

Sus límites son las diferencias morfológicas entre los pacientes, las variaciones individuales del vaciado gástrico, la existencia eventual de una hernia hiatal.

Sus principales inconvenientes son el precio elevado del material, la complejidad de la tecnología utilizada, el desconocimiento de la naturaleza del reflujo (alcalino o ácido), una duración de examen limitada con desconocimiento de

los reflujos nocturnos, la imposibilidad de distinguir entre reflujo fisiológico y patológico.

Presenta varias ventajas: irradiación baja, intubación esofágica innecesaria, posibilidad de estudiar el vaciado gástrico, diagnóstico del RGE en el lactante o el niño pequeño o en los casos en los que la pH-metría es negativa y existe una sospecha clínica de reflujo (ejemplo: reflujo alcalino), exploración de las manifestaciones respiratorias del RGE (25 % de los asmáticos en la serie de Veyrac) [70].

La gammagrafía es un examen sensible para el diagnóstico de RGE e interviene como complemento de la pH-metría prolongada. Permite evaluar el vaciamiento esofágico y también la duración del tránsito esofágico y gástrico; presenta un interés diagnóstico en el niño y en algunas formas atípicas de RGE.

Indicaciones de las exploraciones esofágicas en patología ORL

La indicación de una exploración esofágica se plantea generalmente cuando una enfermedad ORL necesita la búsqueda de una afección esofágica sincrónica o cuando se ha descartado el origen ORL de un síntoma y se desea investigar una afección esofagogástrica.

En el primer caso se trata de la detección sistemática del cáncer del esófago. En el segundo, el RGE es una afección que a veces repercute en el plano ORL, lo que justifica la utilización de técnicas específicas para su descubrimiento.

DETECCIÓN DEL CÁNCER ESOFÁGICO

La prevalencia de los cánceres sincrónicos ORL y esofágicos es elevada. Más de una décima parte de los enfermos con cáncer de esófago presenta igualmente una localización ORL [9]. Esta frecuencia puede alcanzar el 21 % en algunas series [49]. Por el contrario, el 5 al 10 % de las lesiones esofágicas puede diagnosticarse en el análisis de un cáncer ORL [60, 62, 64], lo que ha conducido a numerosos equipos a proponer la panendoscopia (ORL bronquial y esofágica) ante el descubrimiento de un cáncer de las vías aerodigestivas superiores [2, 43, 49, 55, 57, 60].

La multicentricidad del cáncer de esófago requiere un examen endoscópico cuidadoso para dignosticar todas las anomalías de coloración de la mucosa esofágica y su número, sugiriendo una displasia o un carcinoma *in situ*. No obstante, la sensibilidad de la endoscopia puede mejorarse con una coloración vital con azul de toluidina o Lugol. La complejidad de la primera ha hecho que la coloración de Lugol sea la más utilizada con una sensibilidad y una especificidad elevadas [59]. De este modo la utilización sistemática de estas coloraciones permite mejorar el diagnóstico de cáncer de esófago del 7 al 23 % en 10 años [64].

La detección sistemática debería permitir mejorar el pronóstico del cáncer de esófago, puesto que la detección de una lesión esofágica superficial en un cáncer ORL, confirmada por la EE, permite proponer una radioquimioterapia [63] o una fotocoagulación láser al mismo tiempo que se inicia el tratamiento propio del cáncer ORL.

El control de un cáncer ORL después del tratamiento exige las mismas reglas de detección con endoscopia esofágica sistemática anual y control bronquial [55].

MANIFESTACIONES ORL DEL REFLUJO GASTROESOFÁGICO

Se deben a un reflujo del contenido gástrico a través del cardias hasta la faringe. El RGE es un fenómeno fisiológico que resulta patológico si se acompaña de síntomas o de lesiones esofágicas (esofagitis péptica). Las manifestaciones ORL del RGE tienen una prevalencia elevada del 34 % según las estimaciones [38].

■ *Manifestaciones faríngeas*

Las parestesias faríngeas son las más frecuentes. Se trata principalmente de sensaciones de quemadura, picor, constricción cervical (tenesmo faríngeo), bola en la garganta e incluso de cuerpo extraño faríngeo. Su topografía es supraesternal, retrocricoidea media baja o unilateral a nivel del espacio tiroideo lateral. Su evolución es crónica. Aparecen durante la deglución salival, desaparecen durante la alimentación y se acompañan de dolor lateralizado pudiendo irradiarse al oído. El examen clínico es normal; a veces pone de manifiesto una faringitis crónica granular o eritematosa.

El diagnóstico se basa en la anamnesis y la pH-metría, mejor esofágica y faríngea simultáneamente, sobre todo en el niño [11]. El reflujo se evidencia en más del 80 % de los casos.

Las «falsas anginas» son más dolorosas. Resistentes a los tratamientos antibióticos repetitivos, se repiten con gran frecuencia.

El examen ORL pone de manifiesto amígdalas muy a menudo normales, mientras que los pilares posteriores faríngeos son congestivos.

Las rinofaringitis, reactivas a la agresión de la mucosa nasal por la acidez del reflujo, se reflejan por una rinorrea posterior asociada a una molestia faríngea. El examen es generalmente normal.

■ *Manifestaciones laríngeas*

Suele tratarse de ronquera, fatigabilidad vocal asociada a constricción cervical dolorosa e incluso tos seca.

El examen ORL es normal pero a veces pueden existir lesiones pépticas [37] a nivel de la zona aritenoidea que ha perdido su brillo habitual o en la que se localiza un punteado hemorrágico asociado a edema discreto, o a nivel de las cuerdas vocales sobre todo en su tercio posterior. Puede evidenciarse un aspecto congestivo e incluso una ulceración y a veces una úlcera de contacto de Jackson o un granuloma. Por último, puede existir una corditis uni o bilateral [72]. Estos autores han demostrado una prevalencia elevada (80 %) de hernia hiatal en los pacientes con laringitis crónica.

■ *Laringe operada*

El RGE pudiera acarrear complicaciones de tipo granulación, edema, esclerosis cicatrizal e incluso dehiscencia de la sutura.

Está favorecido por el estrés quirúrgico, la atropina, que disminuye el tono basal del EIE y elimina el efecto tampón de la saliva, por la colocación de una sonda nasogástrica de alimentación y por los esfuerzos de tos durante las aspiraciones traqueobronquiales [37].

A largo plazo puede acarrear síndromes disneicos agudos y su prevención con un tratamiento antirreflujo mejora la comodidad de los pacientes.

■ *Lesiones laríngeas postintubación*

Además del traumatismo directo durante la intubación y el contacto de la sonda, se sospecha que el RGE es un agente causal sobreañadido, ya que existen lesiones laríngeas después de intubaciones cortas [10] (ulceración de la hipofaringe, granulaciones mucosas, brida cicatrizal posterior glótica o infraglótica).

■ *Conclusión*

Las manifestaciones ORL del RGE son engañosas y se deberá sospechar ante lesiones atípicas, crónicas, a menudo resistentes a los tratamientos normalmente eficaces. La buena tolerancia de la pH-metría prolongada debería conducir a realizar

con frecuencia un estudio digestivo para comenzar un tratamiento eficaz de estas patologías a menudo benignas.

ESPASMO DEL MÚSCULO CRICOFARÍNGEO

Se trata de una entidad controvertida que se manifiesta por disfagia alta, paroxística o persistente de evolución caprichosa a menudo incapacitante y angustiante. A veces el paciente se queja únicamente de una sensación de «bola en la garganta» [17].

En el tránsito faríngeo radiológico, existe frecuentemente una muesca horizontal persistente a nivel de la pared faringoesofágica posterior [25]. No obstante, la manometría no ha confirmado la especificidad de este signo que existe en el 5 % de los individuos normales y que se observa en pacientes laringectomizados aunque el ESE es funcional [73]. La presión de reposo del ESE puede ser elevada, normal, baja y el funcionamiento esfinteriano suele ser normal [25].

El tratamiento del espasmo estriba en una miotomía de eficacia variable, a veces espectacular [44]. Queda por determinar si el espasmo del cricofaríngeo se debe realmente a una disfunción del ESE o si se trata únicamente de una fibrosis muscular resultado de una molestia mecánica para la expansión del músculo como parecen mostrar los estudios histológicos efectuados en pacientes operados por «espasmo» [12].

Cuadro VII. – Exploraciones esofágicas: resumen de las indicaciones.

Exploración	Cáncer	RGE	Trastornos motores
Esogastroscopia	+++	++	±
Tránsito esofágico	+	+	++
EE	+++	—	+
TC	++	—	—
pH-metría	—	+++	+
Manometría	—	++	+++
Gammagrafía	—	++	+

Conclusión

La exploración del esófago en el adulto se ha vuelto más compleja con las nuevas técnicas de exploraciones morfológicas y funcionales.

Con el cuadro VII el lector podrá comprobar de manera esquemática las indicaciones respectivas de los exámenes según algunas situaciones clínicas.

Cualquier referencia a este artículo debe incluir la mención del artículo original: Burtin P, Carpentier S, Dubin J. Explorations de l'œsophage chez l'adulte. Encycl Méd Chir (Editions Scientifiques et Médicales Elsevier SAS, Paris, tous droits réservés), Oto-rhino-laryngologie, 20-805-A-10, 1994, 10 p.

[1] **AMOUYAL P, AMOUYAL G, PALAZZO L et coll.** L'échoendoscopie : une nouvelle technique d'exploration des tumeurs sous-épithéliales et des compressions extrinsèques œsogastriques. Gastroenterol Clin Biol **1990** ; 14 : 8-14

[2] **ANDRIEU-GUITRANCOURT J, BROSSARD-LEGRAND M, HAPPICH JL, LAMY JM.** Endoscopie systématique de l'œsophage au cours des cancers buccaux, pharyngés et laryngés. Ann Otolaryngol **1975** ; 92 : 659-666

[3] **BOTET JF, LIGHTDALE CJ, ZAUBER AG, GERDES H, URMACHER C, BRENNAN MF.** Preoperative staging of esophageal cancer : comparison of endoscopic US and dynamic CT. Radiology **1991** ; 181 : 419-425

[4] **BRANDL S, BORODY TJ, ANDREWS P, MORGAN A, HYLAND L, DEVINE M.** Oxygenating mouthguard alleviates hypoxia during gastroscopy. Gastrointestinal Endosc **1992** ; 38 : 415-417

[5] **BRULEY DES VARANNES S, DUCROTTÉ P, GALMICHE JP.** Comment choisir un système d'enregistrement ambulatoire du pH ? Gastroenterol Clin Biol **1987** ; 11 : 382-386

[6] **CALETTI GC, FERRARI A, FIORINO S, BOCUS B, BARBARA L.** Staging of esophageal carcinoma by endoscopy. Endoscopy **1993** ; 25 : 2-9

[7] **CARGILL G.** La pH-métrie œsophagienne. Laboratoires Houdé. Paris. **1992**

[8] **CASTELL DO, RICHTER JE, DALTON CB.** Oesophageal motility testing. Elsevier. New York. **1987**

[9] **CHERRIÉ-CHALLINE L, POTTIER D, GIGNOUX M.** Epidémiologie descriptive du cancer de l'œsophage dans le département du Calvados : 520 cas (1978-1982). Gastroenterol Clin Biol **1988** ; 12 : 126-132

[10] **CHERRY J, SIEGEL CL, MARGULIES SI, DONNER M.** Pharyngeal localization of symptoms of gastroesophageal reflux. Ann Otol Rhinol Laryngol **1970** ; 79 : 912-915

[11] **CONTENCIN PH, VIALA P, MASHAKO L et coll.** Mesure du pH du rhinopharynx chez l'enfant atteint de reflux gastro-œsophagien. Presse Med **1989** ; 18 : 13-16

[12] **CRUSE JP, EDWARDS DA, SMITH JF, WYLLIE JH.** The pathology of cricopharyngeal dysphagia. Histopathology **1979** ; 3 : 223-232

[13] **CSENDES A, MALUENDA F, BRAGHETTO I, CSENDES P, HENRIQUEZ A, QUESADA MS.** Location of the lower oesophageal sphincter and the squamous columnar mucosal junction in 109 healthy controls and 778 patients with different degrees of endoscopic oesophagitis. Gut **1993** ; 34 : 21-27

[14] **CUMMINGS DR, MESHKINPOUR H.** Modified acid reflux test : a benefit and cost analysis. Dig Dis Sci **1985** ; 30 : 739-741

[15] **DENT J, DODDS WJ, FRIEDMAN RH et al.** Mechanism of gastro-esophageal reflux in recumbent asymptomatic human subjects. J Clin Invest **1980** ; 65 : 256-267

[16] **DODDS WJ, STEWART ET, KISHK SM, KAHRILAS PJ, HOGAN WJ.** Radiologic amyl nitrite test for distinguishing pseudoachalasia from idiopathic achalasia. Am J Roentgenol **1986** ; 146 : 21-23

[17] **DUCROTTE PH, WEBER J.** Physiologie et pathologie fonctionnelle du sphincter supérieur de l'œsophage. In : Galmiche JP, Colin R eds. Troubles de la motricité de l'œsophage. Reflux gastro-œsophagien. Progrès en hépato-gastro-entérologie. 2. Doin. Paris. **1987** ; pp 3-14

[18] **FISHER RS, MALMUD LS, ROBERTS GS, LOBIS IF.** Gastro-esophageal (GE) scintiscanning to detect and quantitate GE reflux. Gastroenterology **1976** ; 70 : 301-308

[19] **GALMICHE JP, BRULEY DES VARANNES S, COLIN R.** Les explorations fonctionnelles dans le reflux gastro-œsophagien. In : Galmiche JP, Colin R eds. Troubles de la motricité de l'œsophage. Reflux gastro-œsophagien. Progrès en hépato-gastro-entérologie. Doin. Paris. **1987** ; pp 121-139

[20] **GALMICHE JP, DENIS P, DESECHALLIERS JP.** Valeur diagnostique des examens complémentaires au cours du reflux gastro-œsophagien de l'adulte. Gastroenterol Clin Biol **1981** ; 5 : 1014-1025

[21] **GALMICHE JP, GUILLARD JF, DENIS P, BOUSSAKR K, LEFRANCOIS R, COLIN R.** Etude du pH œsophagien en période post-prandiale chez le sujet normal et au cours du syndrome de reflux gastroœsophagien. Intérêt diagnostique d'un score de reflux acide. Gastroenterol Clin Biol **1980** ; 4 : 531-539

[22] **GIGNOUX C, BONNET-EYMARD PO, HOSTEIN J, FOURNET J.** Enregistrement ambulatoire du pH œsophagien pendant 24 heures dans une population de 27 témoins. Gastroenterol Clin Biol **1987** ; 11 : 17-23

[23] **GIOVANNINI M, SEITZ JF, MONGES G, PERRIER H, CASTELLANI P.** Ponction-cytologie guidée sous échoendoscopie sectorielle électronique. Résultats chez 26 malades. Gastroenterol Clin Biol **1993** ; 17 : 465-470

[24] **GRIMM H, HAMPER K, BINMOELLER F, SOEHENDRA N.** Enlarged lymph nodes : malignant or not ? Endoscopy **1992** ; 24 (suppl 1) : 320-323

[25] **HELLEMANS J, PELEMANS W, VANTRAPPEN C.** Pharyngo-oesophageal swallowing disorders and the pharyngo-oesophageal sphincter. Med Clin North Am **1981** ; 65 : 1149-1171

[26] **HENDERSON RD.** The manometric diagnosis of hiatal hernia and reflux. In : Henderson RD ed. Esophageal manometry in clinical investigation. Praeger. New York **1983** ; pp 54-75

[27] **JAPANESE SOCIETY FOR ESOPHAGEAL DISEASES.** Guidelines for the clinical and pathological studies on carcinoma of the esophagus (8th ed). Tarebara. Tokyo. **1992**

[28] **JANSSENS J, VANTRAPPEN G.** Standardization of procedure of esophageal manometry. Non-device-dependent problems. Dig Dis Sci **1991** ; 36 (suppl) : 33S-36S

[29] **JOHNSON LF, DEMEESTER TR.** Twenty-four-hour pH monitoring of the distal esophagus. Am J Gastroenterol **1974** ; 62 : 325-332

[30] **KAHRILAS PJ, DODDS WJ, HOGAN WJ, KERN M, ARNDORFER RC, REECE A.** Esophageal peristaltic dysfunction in peptic esophagitis. Gastroenterology **1986** ; 91 : 897-904

[31] **KAUL B, PETERSEN H, GRETTE K, ERICHSEN H, MYRVOLD HE.** Scintigraphy, pH measurement and radiography in the evaluation of gastroesophageal reflux. Scand J Gastroenterol **1988** ; 20 : 289-294

[32] **KEEFE E.** Endoscopic procedural safety. In : McCloy R ed. Quality control in endoscopy. Springer-Verlag. Berlin, Heidelberg. **1991** ; pp 33-45

[33] **KEREN S, ARGAMAN E, GOLAN M.** Solid swallowing versus water swallowing : manometric study of dysphagia. Dig Dis Sci **1992** ; 37 : 603-608

[34] **KIMMEY MB, MARTIN RW, HAGGITT RC, WANG KY, FRANKLIN DW, SILVERSTEIN FE.** Histologic correlates of gastrointestinal ultrasound images. Gastroenterology **1989** ; 96 : 433-441

[35] **KOEHLER RE, MOSS AA, MARGULIS AR.** Early radiographic manifestations of carcinoma of the esophagus. Radiology **1975** ; 119 : 1-5

[36] **LEGMANN P.** Apport de l'imagerie dans le bilan d'extension du cancer de l'œsophage thoracique. Feuillets de radiologie **1992** ; 32 : 211-218

[37] **MAGNAN J, GRIMAUD JC, PEYROT J, SALDUCCI J.** Manifestations oto-rhino-laryngologiques du reflux gastro-œsophagien. In : Galmiche JP, Colin R eds. Troubles de la motricité de l'œsophage, reflux gastro-œsophagien. Progrès en hépato-gastro-entérologie 2. Doin. Paris. **1987** ; pp 155-163

[38] **MAGNAN J, SALDUCCI J.** Manifestations ORL du reflux gastro-œsophagien. Actualites digestives **1986** ; 2 : 56-58

[39] **MESHKINPOUR H, KAYE L, ELIAS A, GLICK ME.** Manometric and radiologic correlations in achalasia. Am J Gastroenterol **1992** ; 87 : 1567-1570

[40] **MISUMI A, HARADA K, MURAKAMI A et al.** Role of Lugol dye endoscopy in the diagnosis of early esophageal cancer. Endoscopy **1990** ; 22 : 12-16

[41] **MONNIER P, SAVARY M, PASCHE R.** Apport du bleu de toluidine en cancérologie bucco-pharyngo-œsophagienne. Acta Endosc **1981** ; 11 : 299-315

[42] **MURATA Y, MUROI M, YOSHIDA M, IDE H, HANYU F.** Endoscopic ultrasonography in the diagnosis of esophageal carcinoma. Surg Endosc **1987** ; 1 : 11-16

[43] **OKUMURA T, ARUGA H, INOHARA H et al.** Endoscopic examination of the upper gastrointestinal tract for the presence of second primary cancers in head and neck cancer patients. Acta Otolaryngol **1993** ; (suppl 501) : 103-106

[44] **ORRINGER MB.** Extended cervical oesophagomyotomy for cricopharyngeal dysfunction. J Thorac Cardiovasc Surg **1980** ; 80 : 669-678

[45] **OTTIGNON Y, AMPELAS M, VOIGT JJ, CASSIGNEUL J, PASCAL JP.** Comparaison de trois méthodes d'enregistrement du pH œsophagien dans le diagnostic du reflux gastro-œsophagien acide. Gastroenterol Clin Biol **1984** ; 8 : 609-615

[46] **PALAZZO L, GAYET B, VILGRAIN V et coll.** Echoendoscopie et cancer de l'œsophage. Résultats d'une étude prospective et comparative avec la tomodensitométrie chez 51 malades opérés. Gastroenterol Clin Biol **1990** ; 14 : 428-436

[47] **PICUS D, BALFE DM, KOEHLER RE, ROPER CL, OWEN JW.** Computed tomography in the staging of esophageal carcinoma. Radiology **1983** ; 146 : 433-438

[48] **QUINT LE, GLAZER GM, ORRINGER MB.** Esophageal imaging by MR and CT : study of normal anatomy and neoplasms. Radiology **1985** ; 156 : 727-731

[49] **REBOUD E, PRADOURA JP.** Multicentricité du cancer de l'œsophage. Med Chir Dig **1985** ; 14 : 15-18

[50] **REEDERS JW, BARTELSMAN JF.** Radiological diagnosis and preoperative staging of oesophageal malignancies. Endoscopy **1993** ; 25 : 10-27

[51] **RICE TW, BOYCE GA, SIVAK MV.** Esophageal ultrasound and the preoperative staging of carcinoma of the esophagus. J Thorac Cardiovasc Surg **1991** ; 101 : 536-544

[52] **RICHTER JE, WU WC, JOHNS DN et al.** Esophageal manometry in 95 healthy adult volunteers : variability of pressures with age and frequency of « abnormal » contractions. Dig Dis Sci **1987** ; 32 : 583-592

[53] **RÖSCH T, LORENZ R, ZENKER K et al.** Local staging and assessment of resectability in carcinoma of the esophagus, stomach, and duodenum by endoscopic ultrasonography. Gastrointest Endosc **1992** ; 38 : 460-467

[54] **SATO T, SAKAI Y, KAJITA A et al.** Radiographic microstructures of early esophageal carcinoma : correlation of specimen radiography with pathologic findings and clinical radiography. Gastrointest Radiol **1986** ; 11 : 12-19

[55] **SAVARY M, CRAUSAZ PH, MONNIER P.** La place de l'endoscopie totale aérodigestive supérieure en cancérologie. Schweiz Med Wochenschr **1979** ; 109 : 838-840

[56] **SAVARY M, MILLER G.** L'œsophage. In : Gassmann SA eds. Manuel et atlas d'endoscopie. Soleure. Berne. **1977**

[57] **SAVARY M, NAEF AP.** Le carcinome œsophagien « in situ ». Considérations diagnostiques et thérapeutiques. J Fr Otorhinolaryngol **1976** ; 25 : 669-670

[58] **SCHINDLBECK NE, HEINRICH C, KÖNIG A, DENDORFER A, PACE F, MÜLLER-LISSNER SA.** Optimal thresholds, sensitivity and specificity of long-term pH-metry for the detection of gastroesophageal reflux disease. Gastroenterology **1987** ; 93 : 85-90

[59] **SEITZ JF, MONGES P, NAVARRO P, GIOVANNINI M, GAUTHIER A.** Dépistage endoscopique des dysplasies et des cancers infracliniques de l'œsophage. Résultats d'une étude prospective avec coloration vitale par le bleu de toluidine chez 100 patients alcoolo-tabagiques. Gastroenterol Clin Biol **1990** ; 14 : 15-21

[60] **SHIOZAKI H, TAHARA H, KOBAYASHI K et al.** Endoscopic screening of early esophageal cancer with the Lugol dye method in patients with head and neck cancers. Cancer **1990** ; 66 : 2068-2071

[61] **SIEWERT JR, HÖLSCHER AH, DITTLER HJ.** Preoperative staging and risk analysis in esophageal carcinoma. Hepatogastroenterology **1990** ; 37 : 382-387

[62] **SILVA SA, KOUZU T, OGINO Y, SATO H.** Endoscopic ultrasonography of esophageal tumors and compressions. J Clin Ultrasound **1988** ; 16 : 149-157

[63] **SOUQUET JC, NAPOLÉON B, PUJOL B, VALETTE PJ, CHOLLET R, LAMBERT R.** Endosonography-guided treatment of esophageal carcinoma. Endoscopy **1992** ; 24 (suppl 1) : 324-328

[64] **SUGIMACHI K, OHNO S, FUJISHIMA H, KUWANO H, MORI M, MISAWA T.** Endoscopic ultrasonographic detection of carcinomatous invasion and of lymph nodes in the thoracic esophagus. Surgery **1990** ; 107 : 366-371

[65] **SUGIMACHI K, OHNO S, MATSUDA H, MORI M, KUWANO H.** Lugol-combined endoscopic detection of minute malignant lesions of the thoracic esophagus. Ann Surg **1988** ; 208 : 179-183

[66] **TIO TL, COENE PP, LUIKEN GJ, TYTGAT GN.** Endosonography in the clinical staging of esophagogastric carcinoma. Gastrointest Endosc **1990** ; 36 (suppl 2) : 2-10

[67] **TIO TL, COHEN P, COENE PP, UDDING J, Den HARTOG JAGER FC, TYTGAT GN.** Endosonography and computed tomography of esophageal carcinoma. Preoperative classification compared to the new TNM system. Gastroenterology **1989** ; 96 : 1478-1486

[68] **TUTTLE SG, GROSSMAN MI.** Detection of gastro-esophageal reflux by simultaneous measurement of intraluminal pressure and pH. Proc Soc Exp Biol Med **1958** ; 38 : 225-227

[69] **VANTRAPPEN G, CLOUSE R, GORAZZIARI E, JANSSENS J, WIENBECK M.** Standardization of esophageal manometry. An outline of required measurements and technical standards. Gastroenterology Int **1989** ; 2 : 150-154

[70] **VEYRAC M, BORIES P, COLLET H et coll.** Scintigraphie et pH-métrie œsophagienne chez des adultes asthmatiques suspects de reflux gastro-œsophagien. Gastroenterol Clin Biol **1986** ; 10 : 400-404

[71] **VILGRAIN V, MOMPOINT D, PALAZZO L et al.** Staging of oesophageal carcinoma : comparison of results with endoscopic sonography and CT. Am J Roentgenol **1990** ; 155 : 277-281

[72] **WARD PH, BERCI G.** Observations on the pathogenesis of chronic non specific pharyngitis and laryngitis. Laryngoscope **1982** ; 92 : 1377-1382

[73] **WELCH RW, LUCKMANN K, RICKS PM, DRAKE ST, GATES GA.** Manometry of the normal esophageal sphincter and its alteration in laryngectomy. J Clin Invest **1979** ; 63 : 1036-1041

[74] **WURTZ A, CHASTANET P, QUANDALLE P, LHERMINE C, CHAMBON JP, WOELFFLE D.** Carcinomes malpighiens de l'œsophage thoracique. Bilan scanographique préthérapeutique. Presse Med **1987** ; 16 : 1355-1358

[75] **ZIEGLER K, SANFT C, ZEITZ M, STEIN H, HÄRING R, RIECKEN EO.** Evaluation of endosonography in TN staging of oesophageal cancer. Gut **1991** ; 32 : 16-20

[76] **ZIEGLER K, ZIMMER T.** The role of endoscopic ultrasonography in esophageal motility disorders. Endoscopy **1992** ; 24 (suppl 1) : 338-341